

Ostéoporose, bisphosphonates et ostéochimionécrose maxillo-mandibulaire

Osteoporosis, bisphosphonates and jaws osteochemonecrosis

M. Magremanne

Service de Stomatologie et de Chirurgie Maxillo-Faciale, Hôpital Erasme

RESUME

Les bisphosphonates sont régulièrement utilisés dans le traitement de pathologies osseuses bénignes comme l'ostéoporose, la maladie de Paget et dans des pathologies malignes telles que l'hypercalcémie maligne, les métastases osseuses des tumeurs du sein, de la prostate et dans le myélome multiple. Des ostéonécroses maxillo-mandibulaires sont décrites depuis 2003 et sont plus souvent associées à la forme intraveineuse qu'à la forme orale. Après 3 ans de traitement de l'ostéoporose par bisphosphonates oraux, on note de plus en plus de cas d'ostéonécrose dont le facteur déclenchant est souvent une extraction dentaire ou un geste chirurgical endobuccal.

Le traitement de ces nécroses osseuses est peu satisfaisant. On ne peut qu'insister sur une attitude préventive et une mise en ordre dentaire performante avant d'instaurer ce type de traitement.

Rev Med Brux 2008 ; 29 : 262-6

ABSTRACT

Bisphosphonates are widely used in the treatment of nonmalignant bone disease like osteoporosis, Paget's disease and malignant disease like malignant hypercalcemia, osteolytic metastasis from breast and prostate cancer and multiple myeloma. Jaws osteonecrosis is described since 2003 and is more often associated with the intravenous use than oral use. Higher risk of osteonecrosis is noted after 3 years of osteoporosis treatment. The precipitating event is often a tooth extraction or other invasive procedure. There is no effective treatment for this pathology. Careful oral examination is necessary before prescribing bisphosphonates and dental treatment must be achieved before the initiation of treatment.

Rev Med Brux 2008 ; 29 : 262-6

Key words : osteonecrosis, bisphosphonates, osteoporosis

INTRODUCTION

Les bisphosphonates sont de puissants inhibiteurs de la résorption osseuse ostéoclastique régulièrement utilisés sous forme orale ou intraveineuse dans le traitement de pathologies osseuses bénignes telles que l'ostéoporose post-ménopausique, l'ostéoporose post-corticothérapie, la maladie de Paget, la dysplasie fibreuse ainsi que dans le traitement de pathologies malignes dont l'hypercalcémie maligne, les métastases ostéolytiques des tumeurs solides comme le cancer du sein, de la prostate, du poumon et dans le traitement des lésions lytiques du myélome multiple. On les utilise également à moindre dose dans la prévention de l'ostéoporose et des métastases osseuses du cancer du sein. Un usage pédiatrique sous forme intraveineuse est

noté entre autres dans l'ostéogénèse imparfaite et l'ostéoporose juvénile idiopathique. Leur rôle est de réduire l'hypercalcémie, réduire le risque fracturaire et diminuer les douleurs osseuses. Leur utilisation est donc très large. Un nombre important d'ostéonécroses maxillo-mandibulaires est décrit depuis 2003 dont le facteur commun est la prise de bisphosphonates essentiellement sous forme intraveineuse^{1,2} ; ceci correspond à l'utilisation régulière depuis 2001 de l'acide zolédronique, aminobiphosphonate injectable extrêmement puissant. Cette pathologie touche plus de femmes que d'hommes lors de la prise de bisphosphonates oraux étant donné leur indication dans l'ostéoporose³. L'ostéonécrose sur prise de bisphosphonates I.V. touche indifféremment les deux sexes.

La toxicité concomitante ou préalable de la chimiothérapie, de la corticothérapie, d'immunosuppresseurs et de la radiothérapie cervico-faciale n'est pas à négliger. Une exposition au tabac, à l'alcool ainsi qu'un état dentaire déficient interviennent également comme facteurs de risque d'ostéonécrose.

DISCUSSION

Les bisphosphonates (BP) sont des analogues des pyrophosphates (P-O-P), inhibiteurs de la minéralisation osseuse, où le carbone se substitue à l'oxygène rendant la molécule non hydrolysable. Deux radicaux sont fixés sur le carbone et déterminent les propriétés de la molécule : R1 conditionne l'affinité à l'os, surtout s'il est constitué d'un groupe hydroxyle, et R2 précise la puissance de la molécule. Ce deuxième radical peut être formé d'une simple chaîne alkyle comme on le note pour la première génération de bisphosphonates ou peut contenir un atome d'azote sur une chaîne alkyle, un hétérocycle ou un noyau imidazole constituant ainsi la famille des aminobisphosphonates (aminoBP) dont la puissance est nettement majorée par rapport à la première génération^{4,5}.

La forme orale a une faible biodisponibilité (entre 1 et 5 % de la substance est absorbée dans les conditions optimales : patient à jeun, position verticale, pas d'alimentation endéans les 30 minutes de l'ingestion)^{3,6}. Par contre, 50 % de la forme intraveineuse est absorbée. Entre 20 et 80 % de la substance absorbée se fixe à l'os, au niveau de sites de remodelage actif, ce qui explique sa haute concentration dans la région maxillo-mandibulaire, continuellement soumise aux forces masticatoires. La demi-vie plasmatique est de quelques heures alors que leur demi-vie osseuse peut représenter quelques années. Lors de la phase de résorption osseuse, les BP fixés à la matrice osseuse sont internalisés par les ostéoclastes et altèrent ainsi leur métabolisme. Les BP de 1^{ère} génération sont métabolisés en analogues cytotoxiques d'ATP et induisent l'apoptose des ostéoclastes matures uniquement. Les aminoBP agissent sur la voie du mévalonate (voie de synthèse du cholestérol) et leur cible est la farnesylpyrophosphate synthétase. L'inhibition de cette enzyme aboutit à l'absence de prénylation de protéines indispensables au maintien de la microarchitecture cellulaire. L'action des aminoBP se répercute sur la prolifération, la différenciation et la migration des ostéoclastes. Ils induisent également leur apoptose. Le résultat est le ralentissement du *turnover* osseux et une altération du remodelage osseux. Les aminoBP auraient de plus un rôle antiangiogénique qui amène entre autres une diminution de la vascularisation osseuse. Une toxicité au niveau des tissus mous est connue depuis de nombreuses années (ulcères digestifs sur alendronate, lésions liées à la suffusion de BP lors de l'injection I.V.). Des ulcères buccaux après succion de pastilles d'alendronate sont également notés⁷. Une inhibition de la prolifération des cellules épithéliales par les BP amène un

ralentissement de la cicatrisation de la muqueuse permettant un contact prolongé avec la flore buccale⁸. Il existerait également une apoptose précoce des kératinocytes présents dans la cavité buccale, ce qui diminue et détruit la barrière immune de la muqueuse buccale, permettant une colonisation secondaire de l'os par différents micro-organismes dont *actinomyces israeli*, *escherichia coli* et *bacteroides melanogenicus*. Cette infection secondaire induirait une diminution du pH et augmenterait la libération de bisphosphonates des surfaces osseuses, ce qui accroît leur concentration et leur toxicité vis-à-vis de l'épithélium oral, altère la cicatrisation de la lésion muqueuse et prolonge l'exposition de l'os sous-jacent à la flore microbienne, relançant le processus de libération des BP^{7,9,10}.

La définition de l'ostéonécrose retenue par l'*American Association of Oral et Maxillo-facial surgery* est la présence d'os exposé dans la région maxillo-faciale persistant plus de 8 semaines chez un patient ayant reçu ou en cours de traitement par bisphosphonates, sans antécédent de radiothérapie cervico-faciale, en l'absence de localisation métastatique au niveau de la zone d'ostéonécrose.

Seule la région maxillo-mandibulaire est susceptible de développer une ostéonécrose sur bisphosphonates. Ceci est dû à l'importante concentration de BP à ce niveau liée au *turnover* osseux important (forces masticatoires, remodelage périodentaire) ainsi qu'à la communication entre l'os et le milieu extérieur qui n'est possible qu'au niveau de la cavité buccale (facteurs traumatiques et infectieux)¹¹. Le *turnover* de l'os alvéolaire de la mandibule est 10 fois supérieur à celui d'un os long. Il existe des gradients d'activité en fonction de l'anatomie osseuse, le rebord alvéolaire étant le plus actif⁹. Il est à noter qu'un cas d'ostéonécrose du conduit auditif après otite a également été décrit¹².

Différents **facteurs de risque locaux** ont été épinglés pour leur implication dans l'ostéonécrose sur bisphosphonates; il s'agit de *facteurs induits* (comprenant les extractions dentaires, les chirurgies parodontales, la mise en place d'implants), de *facteurs anatomiques* (tels que la présence de *tori* maxillo-mandibulaires, la ligne mylo-hyoïdienne), de *maladies inflammatoires chroniques locales* (poche parodontale, lésion apicale, abcès, d'un frottement d'une prothèse inadaptée) ainsi que des **facteurs généraux** tels que le tabac, l'alcool, des facteurs de risque cardiovasculaires (HTA, diabète, hypercholestérolémie, angor, infarctus) et des **facteurs iatrogènes** (chimiothérapie, corticothérapie, immunosuppresseurs)^{5,11,13}.

Le type de BP, le temps d'exposition, le mode d'administration, la pathologie sous-jacente sont à considérer. Un risque plus élevé d'ostéonécrose est noté pour les aminobisphosphonates après 6 injections ou 3 ans de traitement oral, la forme intraveineuse étant plus toxique que la forme orale. Le risque de développer

une ostéonécrose sur prise de BP I.V. se situe entre 1 et 10 %. Si la pathologie traitée est un myélome multiple, le risque est nettement majoré (13 %). Le risque d'ostéonécrose est estimé à 1 % après 12 mois de traitement et s'élève à 11 % après 4 ans¹⁴. Seules 5 ostéonécroses/100 sont liées à la prise d'un BP oral (essentiellement l'alendronate). Selon les études réalisées, le risque est de 0,7/100.000 à 1/1.000 patients-années pour les BP oraux. Une étude australienne montre un risque d'ostéonécrose chez les patients ostéoporotiques de 0,01 à 0,04 %. Ce risque augmente entre 0,09 % et 0,34 % si une extraction est réalisée¹⁵. La durée minimum de traitement par alendronate avant ostéonécrose est évaluée à 2 ans¹⁴. Il existerait une relation exponentielle directe entre la taille de l'ostéonécrose et la durée de traitement. Une étude de Marx sur 30 ostéonécroses sur BP oraux implique l'alendronate dans 90 % des cas ; la durée moyenne d'exposition était de 5,7 ans³. Le nombre d'ostéonécrose sur BP oraux est probablement sous-estimé par absence de bilan dentaire.

La **symptomatologie** débute soit par une zone d'exposition osseuse spontanée (figure 1), soit par l'absence de guérison d'une plaie d'extraction. Ces

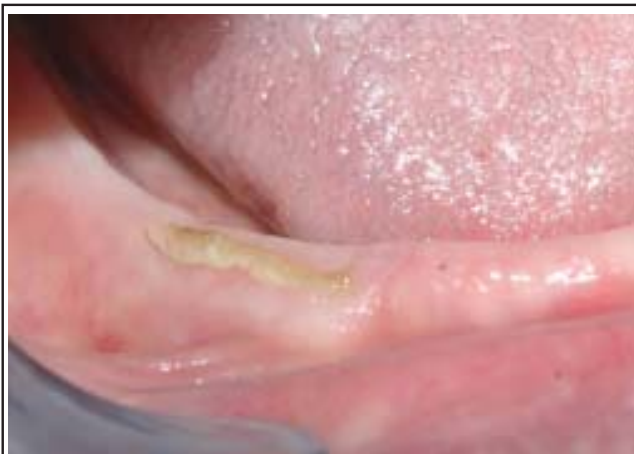

Figure 1 : Petite zone de dénudation osseuse de la crête gingivale inférieure droite par conflit prothétique.

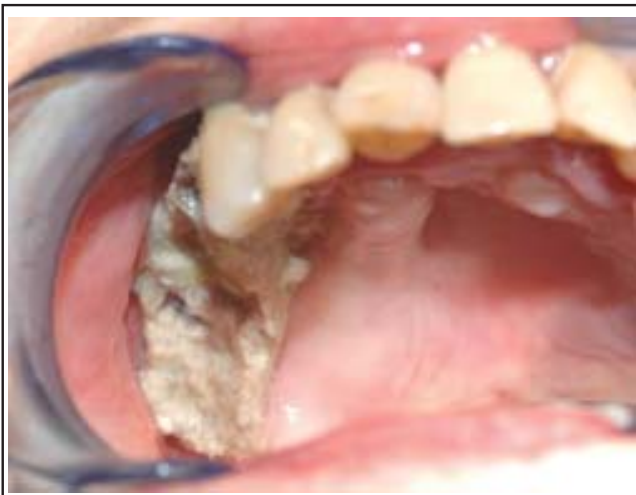

Figure 2 : Large zone d'ostéonécrose maxillaire supérieure droite après extractions dentaires.

lésions peuvent être assez impressionnantes (figure 2). Une surinfection est fréquente et amène la majoration des lésions. Un abcès chronique peut entraîner un inconfort majeur pour le patient. L'individualisation de séquestres, une fistule ou un abcès vers les régions adjacentes ainsi qu'un foyer de fracture sont rencontrés fréquemment. La mandibule est plus souvent affectée que le maxillaire supérieur, vu sa structure corticale et sa vascularisation terminale³. La radiographie panoramique n'est pas d'une grande aide dans les stades précoces. Le scanner peut montrer une simple perte de la corticale osseuse (figure 3) ou des délabrements majeurs avec séquestres osseux et/ou

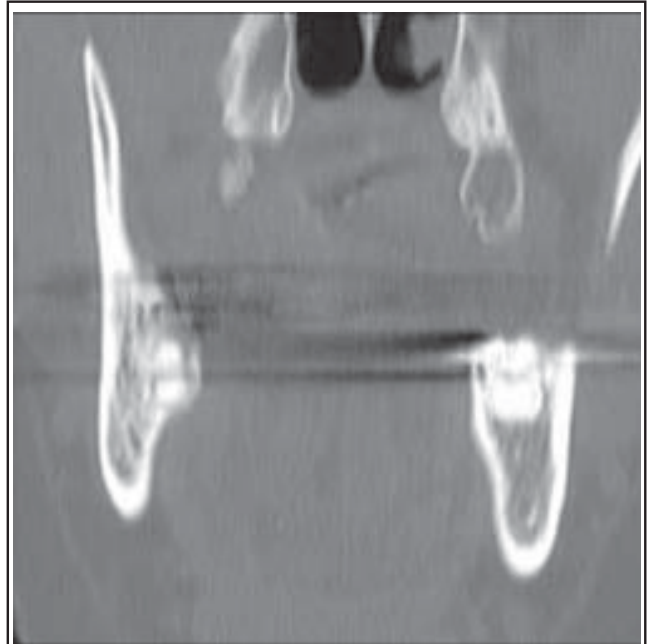

Figure 3 : Tomodensitométrie : petite zone d'ostéolyse de la corticale interne mandibulaire droite.

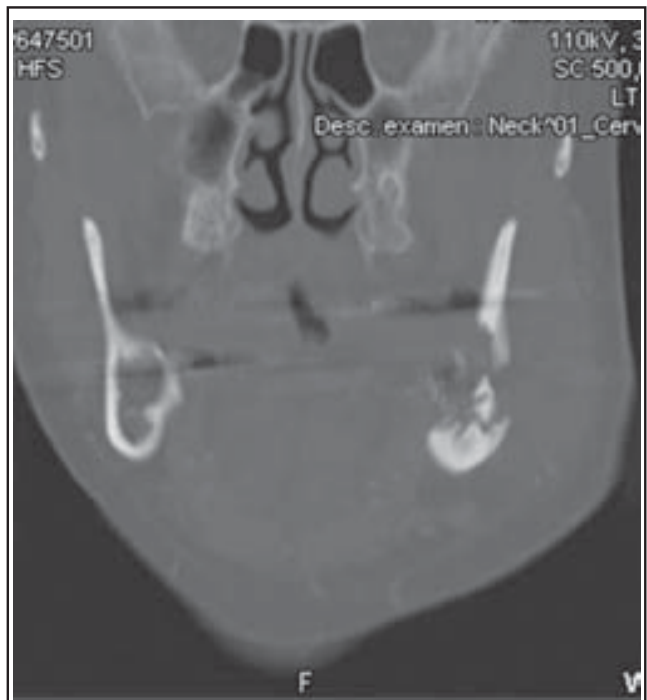

Figure 4 : Tomodensitométrie : large zone de nécrose osseuse mandibulaire avec infiltration des tissus mous avoisinants.

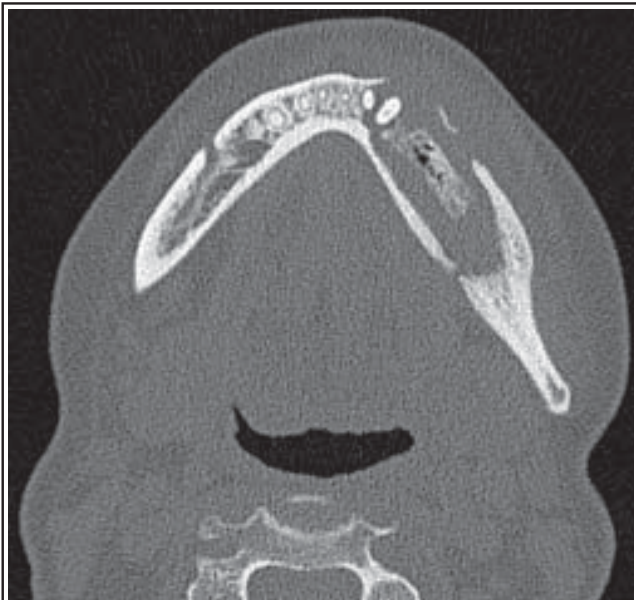


Figure 5 : Tomodensitométrie : volumineux séquestre osseux mandibulaire gauche.

infiltration des tissus mous (figures 4 et 5). Le diagnostic reste avant tout clinique.

Une biopsie *a minima* est réalisée si un doute persiste quant à la nature maligne de la lésion. Ce prélèvement indique en général une ostéonécrose colonisée par de l'actinomycose¹⁶. La question se pose de savoir si l'on a affaire à une ostéonécrose colonisée secondairement par la flore buccale, ou si le phénomène de départ est une ostéomyélite amenant une nécrose osseuse secondaire.

Une classification des ostéonécroses a été proposée avec un traitement adapté à chaque situation⁶ :

- **Stade 1** : exposition osseuse ou os nécrotique chez un patient asymptomatique (pas d'infection) : bains de bouche à la chlorhexidine 0,12 % ; pas de traitement chirurgical ;
- **Stade 2** : exposition osseuse ou os nécrotique, douleur, infection : bains de bouche à la chlorhexidine 0,12 % ; antibiothérapie (pénicilline) à \pm long terme ;
- **Stade 3** : exposition osseuse ou os nécrotique, douleur, infection, fracture pathologique, fistule extra-orale, ostéolyse entraînant le rebord inférieur mandibulaire diminuant la qualité de vie du patient : débridement chirurgical limité et antibiothérapie.

Malgré ces différents traitements, l'évolution reste peu favorable et on note au mieux une stabilisation des lésions. On insiste sur des gestes limités de résection osseuse en pratiquant l'exérèse des spicules osseux blessant le patient. Tout geste plus large se solde par une extension des zones de dénudation osseuse. L'oxygénothérapie hyperbare n'amène pas de bénéfice. Le *soft-laser* aurait un effet sur le confort de vie des patients. D'autres équipes ont utilisé le PRP (*Platelet Rich Plasma*) après curetage des plaies. D'autres encore ont proposé la parathormone à faible dosage

avec des indications extrêmement limitées. Ces différentes séries ne concernent chaque fois que quelques patients et ne montrent pas de résultats probants. La question de l'arrêt du traitement se pose, mais la longue demi-vie osseuse des BP rend leur interruption peu efficace lors de l'usage I.V. L'arrêt de la forme orale aurait un effet bénéfique sur la pathologie.

On ne peut donc qu'insister sur la mise en ordre dentaire préalable au traitement et sur la contre-indication formelle à l'extraction dentaire en cours de traitement.

Les recommandations dentaires à suivre sont les suivantes lors de la prise de BP oraux¹³ :

- 1. Moins de 3 ans de traitement** : pas de facteur de risque : traitement classique et consentement éclairé si mise en place d'implants (risque d'échec ou d'ostéonécrose à long terme si poursuite du traitement).
- 2. Moins de 3 ans de traitement et prise concomitante de corticoïdes** : arrêt du BP 3 mois avant traitement sanglant, reprise du BP quand plaie entièrement fermée (en général 3 mois). Les soins sanglants sont à réaliser par sextant (soins parodontaux, extraction si inévitable).
- 3. Plus de 3 ans de traitement avec ou sans facteur de risque** : arrêt du BP 3 mois avant traitement sanglant, reprise du BP quand la plaie est entièrement fermée (en général 3 mois). Les soins sanglants sont à réaliser par sextant.

Lors du traitement par BP I.V., il est fortement déconseillé de réaliser des actes dentaires sanglants de type extraction, détartrage et surfaçage. Une dent non récupérable devra subir une section coronaire et un traitement canalaire¹⁷. Les soins seront réalisés *a minima*.

Une antibioprophyllaxie est conseillée avant tout acte réputé sanglant.

Il est donc indispensable de réaliser la mise en ordre dentaire préalable au traitement par BP, ce qui est facilement envisageable lors d'un traitement oral pour ostéoporose, mais qui laisse moins de temps lors de la mise en route d'un traitement I.V. pour une pathologie tumorale. Dans ce cas de figure, les dents à risque infectieux important seront extraites et un détartrage/surfaçage sera réalisé rapidement.

Un suivi dentaire régulier est préconisé tous les 3 à 6 mois en fonction de la molécule utilisée.

De nombreux patients sont donc en contact avec une molécule induisant à plus ou moins long terme une nécrose osseuse dans un nombre non négligeable de cas. La dose de BP oraux étant moins importante chez les patients ostéoporotiques, un temps d'exposition assez long est requis avant d'aboutir à une ostéonécrose. Les ostéonécroses sur alendronate sont rares chez les patients traités moins de 3 ans et

le temps d'exposition avant ostéonécrose est en moyenne de 5 ans. Certaines études tendent à prouver que le risque fracturaire chez les patients ostéoporotiques est diminué après 5 ans de traitement par alendronate et que le bénéfice lié à ce traitement persiste 5 ans après l'arrêt du traitement. Cela pourrait permettre une intoxication osseuse moindre et réduire le nombre d'ostéonécrose sur BP oraux^{3,18,19}. Une nouvelle forme d'acide zolédronique est actuellement mise sur le marché (Aclasta® 5 mg I.V. annuel) pour le traitement de l'ostéoporose. Cette molécule étant beaucoup plus toxique, même si l'on ne procède qu'à une injection annuelle, la prudence est de rigueur quant à la mise en ordre dentaire chez ces patients, des ostéonécroses ayant été décrites après 2 doses de Zometa® (mensuel).

Il est indispensable de sensibiliser les patients à ce type d'effet secondaire et de les amener à un suivi dentaire régulier lors de traitement par bisphosphonates. Seule une attitude préventive pourrait actuellement réduire le nombre d'ostéonécroses.

BIBLIOGRAPHIE

1. Ruggiero SL, Mehrotra B, Rosenberg TJ, Engroff SL : Osteonecrosis of the Jaws Associated With the Use of Bisphosphonates : A review of 63 Cases. *J Oral Maxillofac Surg* 2004 ; 62 : 527-34
2. Marx RE : Pamidronate (Aredia®) and zoledronate (Zometa®) induced avascular necrosis of the jaws : a growing epidemic. *J Oral Maxillofac Surg* 2003 ; 61 : 1115-8
3. Marx RE, Cillo JE, Ulloa JJ : Oral Biphosphonate-Induced Osteonecrosis : Risk Factors, Prediction of Risk Using Serum CTX Testing, Prevention, and Treatment. *J Oral Maxillofac Surg* 2007 ; 65 : 2397-410
4. Sarin J, De Rossi SS, Akintoye SO : Updates on bisphosphonates and potential pathobiology of biphosphonate-induced jaw osteonecrosis. *Oral Dis* 2008 ; 14 : 277-85
5. Diel IJ, Fogelman I, Al-Nawas B *et al.* : Pathophysiology, risk factors and management of biphosphonate-associated osteonecrosis of the jaw : Is there a diverse relationship of amino- and non-aminobisphosphonates ? *Crit Rev Oncol Hematol* 2007 ; 64 : 198-207
6. Gutta R, Louis PJ : Bisphosphonates and osteonecrosis of the jaws : Science and rationale. *Oral Surg Oral Med Oral Pathol Oral Radiol Endod* 2007 ; 104 : 186-93
7. Reid IR, Bolland MJ, Grey AB : Is biphosphonate-associated osteonecrosis of the jaw caused by soft tissue toxicity ? *Bone* 2007 ; 41 : 318-20
8. Rizzoli R, Burllet N, Cahall D *et al.* : Osteonecrosis of the jaws and biphosphonate treatment for osteoporosis. *Bone* 2008 ; 42 : 841-7

9. Magopoulos C, Karakinaris G : Osteonecrosis of the jaws due to biphosphonate use. A review of 60 cases and treatment proposals. *Am J Otolaryngol* 2007 ; 28 : 158-63
10. Van den Wyngaert T, Huizing MT, Vermorken J : Bisphosphonates and osteonecrosis of the jaw : cause and effect or a *post-hoc* fallacy ? *Ann Oncol* 2006 ; 17 : 1197-204
11. Vieillard MH, Maes JM, Penel G *et al.* : Thirteen cases of jaw osteonecrosis in patients on bisphosphonates therapy. *Joint Bone Spine* 2008 ; 75 : 34-40
12. Polizzoto MN, Cousins V, Schwarer AP : Biphosphonate-associated osteonecrosis of the auditory canal. *Br J Haematol* 2006 ; 132 : 114
13. American Dental Association Council on Scientific Affairs : Dental management of patients receiving oral biphosphonate therapy : expert panel recommendations. *J Am Dent Assoc* 2006 ; 137 : 1144-50
14. Khosla S, Burr D, Cauley J *et al.* : Biphosphonate-Associated Osteonecrosis of the Jaw : Report of a Task Force Of the American Society of Bone and Mineral Research. *J Bone Miner Res* 2007 ; 22 : 1479-91
15. Mavrokokki T, Cheng A, Stein B, Goss A : Nature and Frequency of Biphosphonate-Associated Osteonecrosis of the Jaws in Australia. *J Oral Maxillofac Surg* 2007 ; 65 : 415-23
16. Magremanne M, Vervaet C, Dufrasne L, Declercq I, Legrand W, Daelemans P : Bisphosphonates et ostéo(chimio)nécrose maxillo-mandibulaire. *Rev Stomatol Chir Maxillofac* 2006 ; 107 : 423-8
17. Weitzman R, Sauter N, Eriksen EF : Critical review : Updated recommendations for the prevention, diagnosis, and treatment of osteonecrosis of the jaw in cancer patients - May 2006. *Crit Rev Oncol Hematol* 2007 ; 62 : 148-52
18. Briot C, Trémollières F, Thomas T, Roux C : How long should patients take medications for postmenopausal osteoporosis ? *Joint Bone Spine* 2007 ; 74 : 24-31
19. Black DM, Shwartz AV, Ensrud KE : Effects of continuing or stopping alendronate after 5 years of treatment : the Fracture Intervention Trial Long-term Extension (FLEX) : a randomized trial. *JAMA* 2006 ; 296 : 2927-38

Correspondance et tirés à part :

M. MAGREMANNE
Hôpital Erasme
Service de Stomatologie et Chirurgie Maxillo-Faciale
Route de Lennik 808
1070 Bruxelles
E-mail : michele.magremanne@ulb.ac.be

Travail reçu le 30 avril 2008 ; accepté dans sa version définitive le 19 mai 2008.